Alteraciones de señal laberínticas en el estudio del paquete acústico-facial por RM.

Jorge Salmerón Pintos. Instituts Guirado

Barcelona
jsalmeron@institutsguirado.com
www.institutsguirado.com

INSTITUTS GUIRADO

- Varón de 48 años de edad con antecedentes de estapedectomía hace varios años. Hipoacusia mixta bilateral.
- Hace unos días inicia cuadro vertiginoso con exploración que sugiere alteración vestibular izquierda.
- Se solicita estudio de RM para valoración paquete acústico facial .

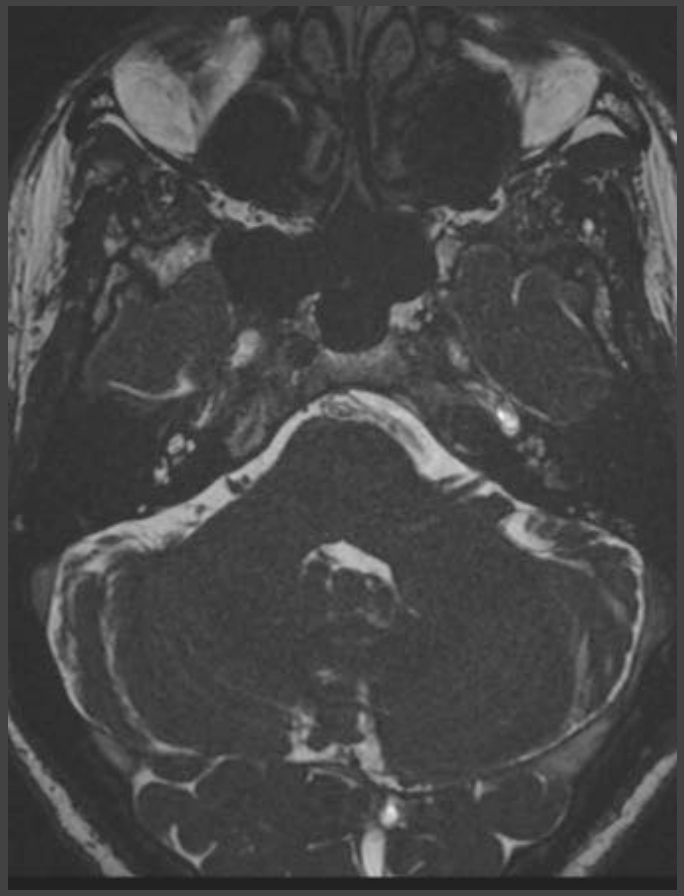

FIESTA T2

FIESTA T2

Difusión

FLAIR

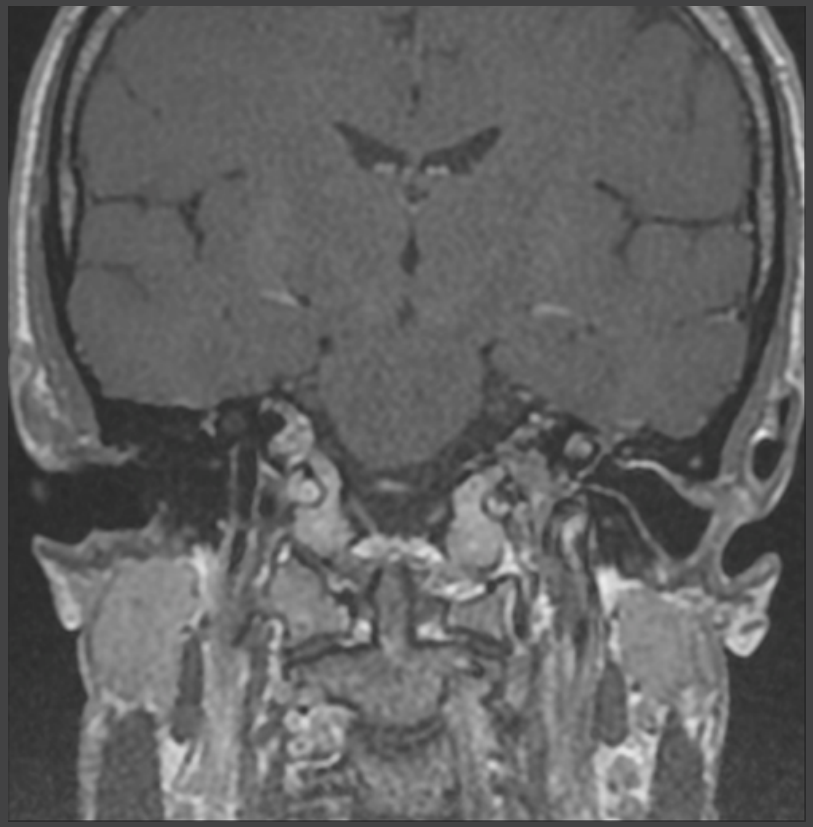

T1 coronal sin contraste

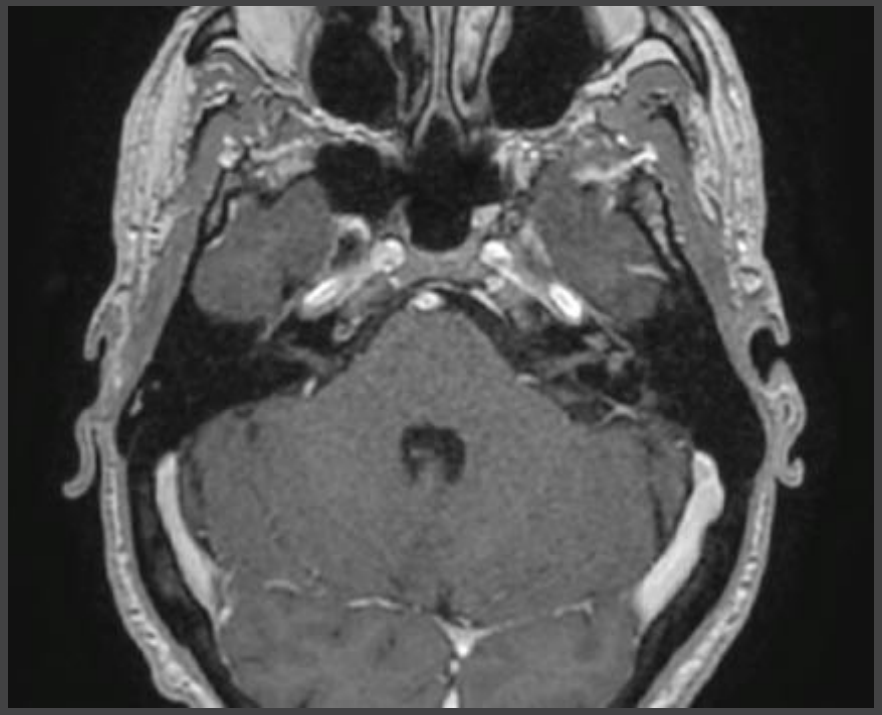

T1 axial con contraste

Hallazgos

- Paquete acústico facial normal.
- Alteración difusa de señal laberíntica, flechas.
- Alta señal en Flair y Difusión
- T1 sin contraste alta señal laberíntica.
- Sin realce tras la administración endovenosa de contraste en T1.

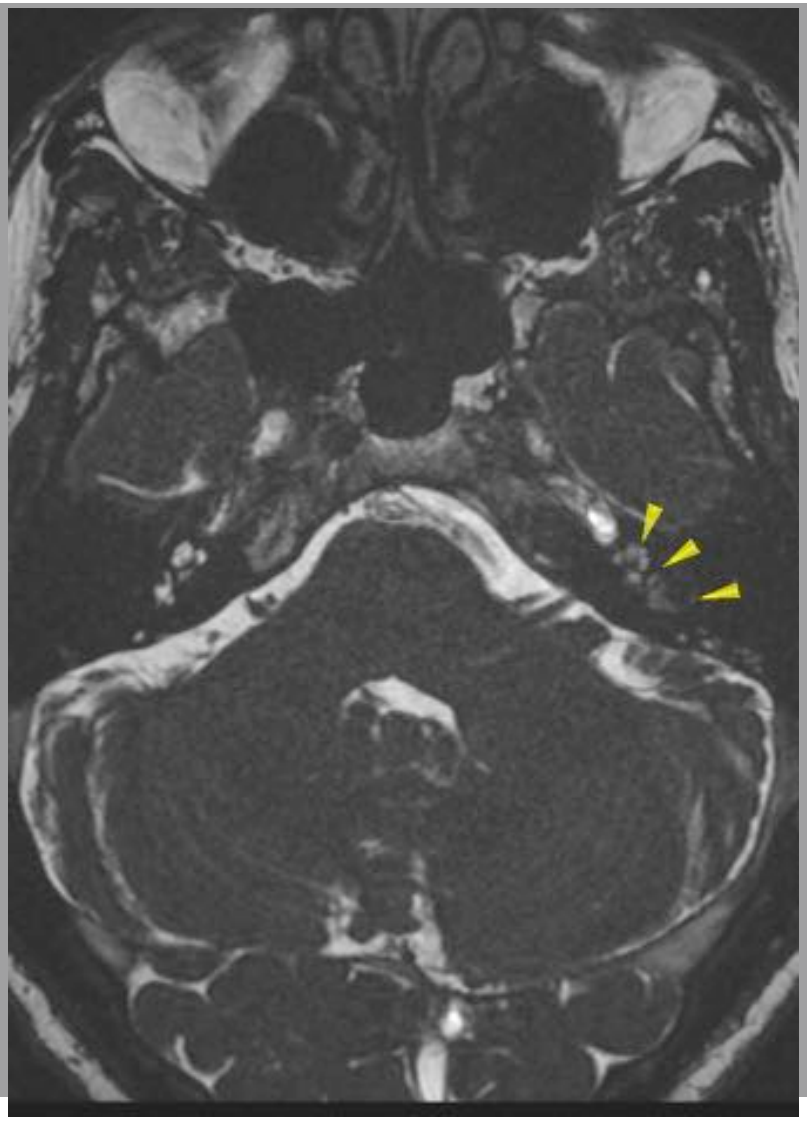

Diagnóstico

- Laberíntitis oído izquierdo con alto contenido protéico con compromiso difuso del laberínto anterior y posterior.

INSTITUTS GUIRADO

- Paciente de 74 años de edad con antecedentes de neurinoma del acústico en seguimiento desde hace más de 20 años.
- Hipoacusia sensorial sin otra sintomatología asociada.
- Se solicita estudio de RM para valoración paquete acústico facial .

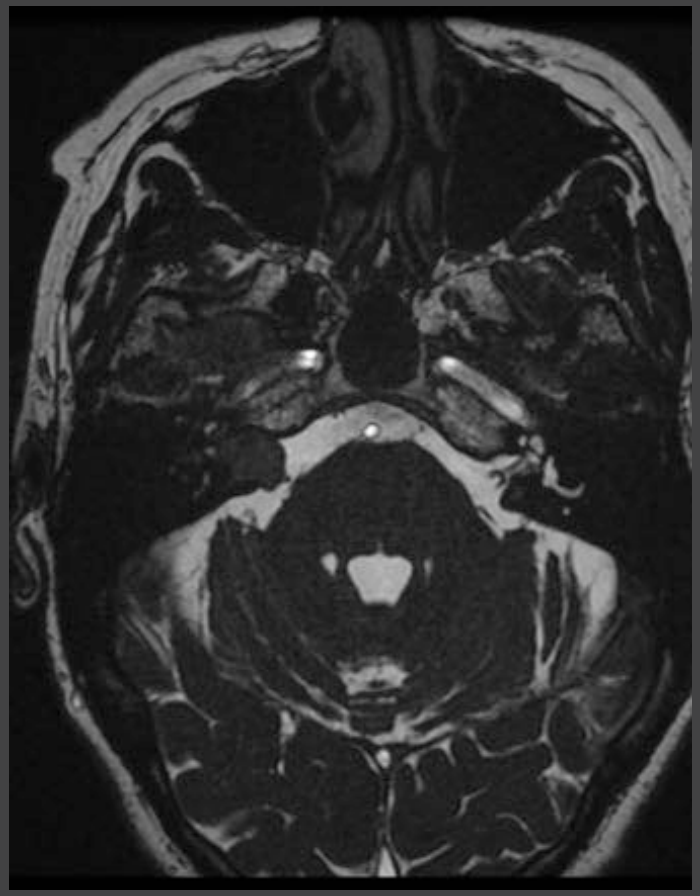

T2

Flair

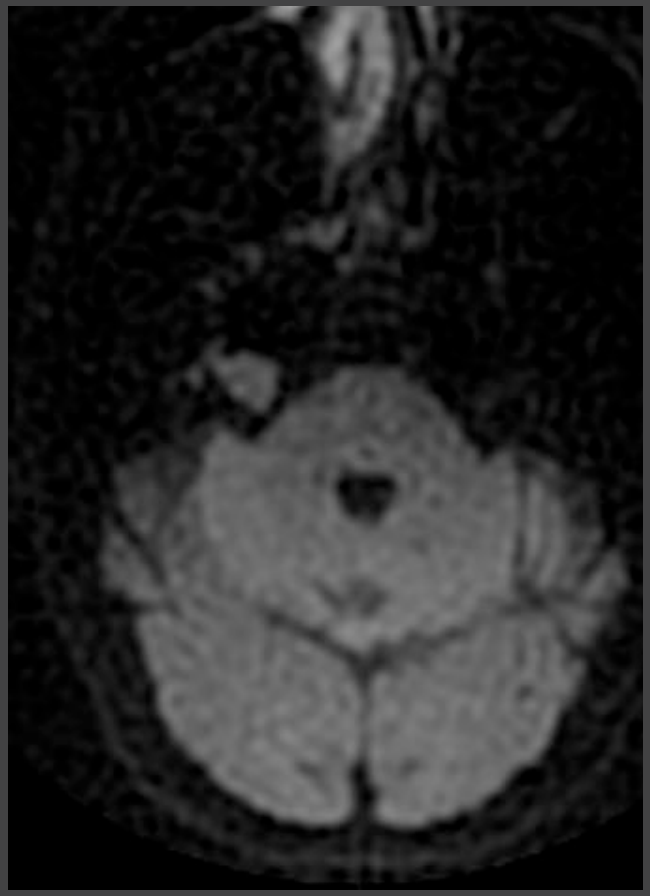

Difusión

T1 sin contraste

T1 sin contraste

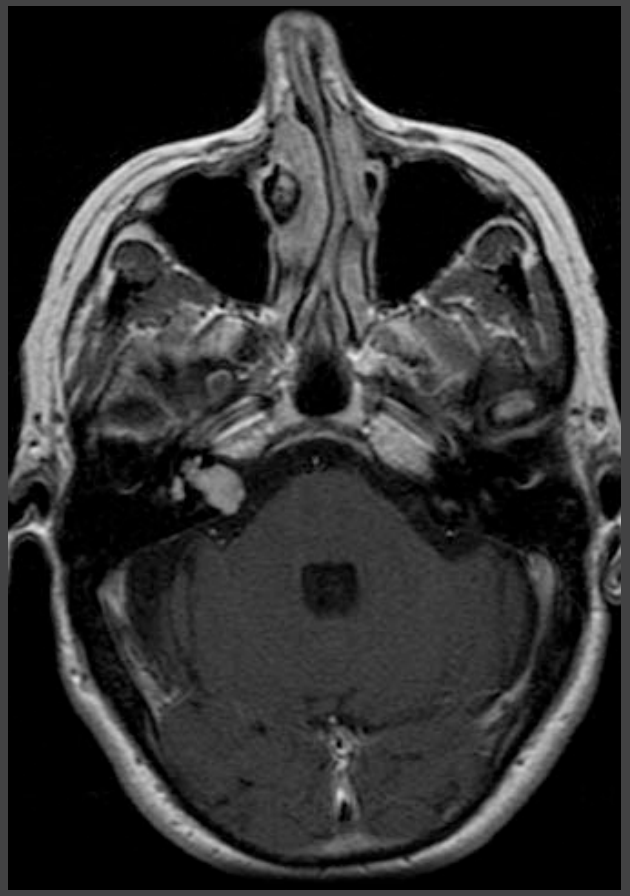

T1 con contraste

Hallazgos

- Neurinoma del paquete acústico-facial derecho intra y extracanalicular.
- Alteración de señal laberíntica en T2 con áreas extensas de disminución de señal.
- Alta señal en Flair y Difusión
- T1 sin contraste áreas de alta señal laberínticas.
- T1 con contraste áreas de realce laberínticas.

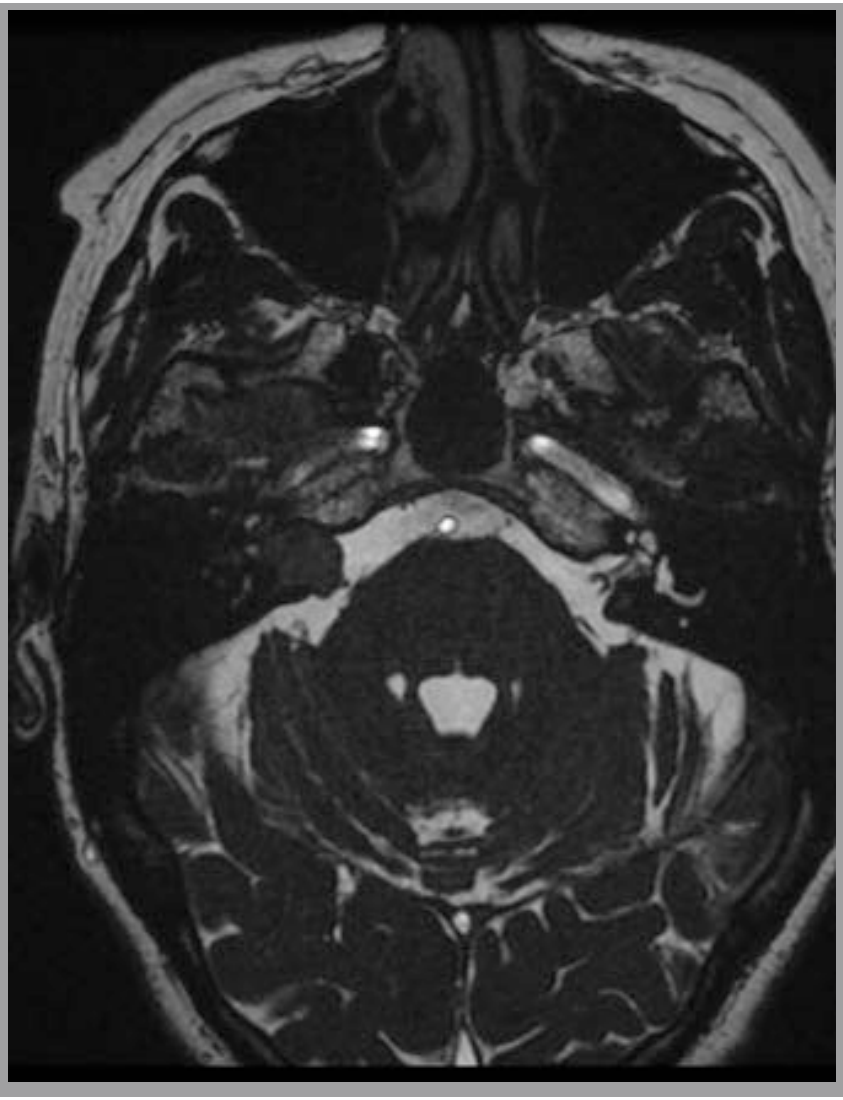

Diagnóstico

- Neurinoma del paquete acústico-facial con áreas de crecimiento intralaberínticas anteriores y posteriores.
- En seguimientos persistieron los cambios laberínticos.

INSTITUTS GUIRADO

- Paciente de 38 años de edad con antecedentes de nerurinoma del acústico del oído derecho con hipoacusia neurosensorial. Reticente a la cirugía. Estable desde hace más de 4 años.
- Pacientes de 84 años de edad con antecedentes de neurinoma del acústico del oído derecho con hipoacusia neurosensorial y acúfenos. Discreta progresión volumétrica del neurinoma en los dos últimos años.

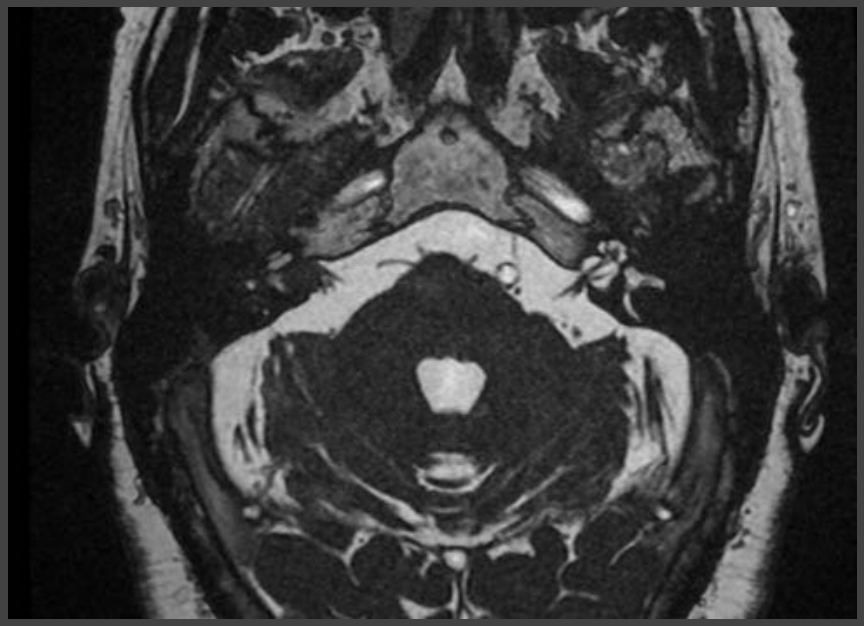

T2

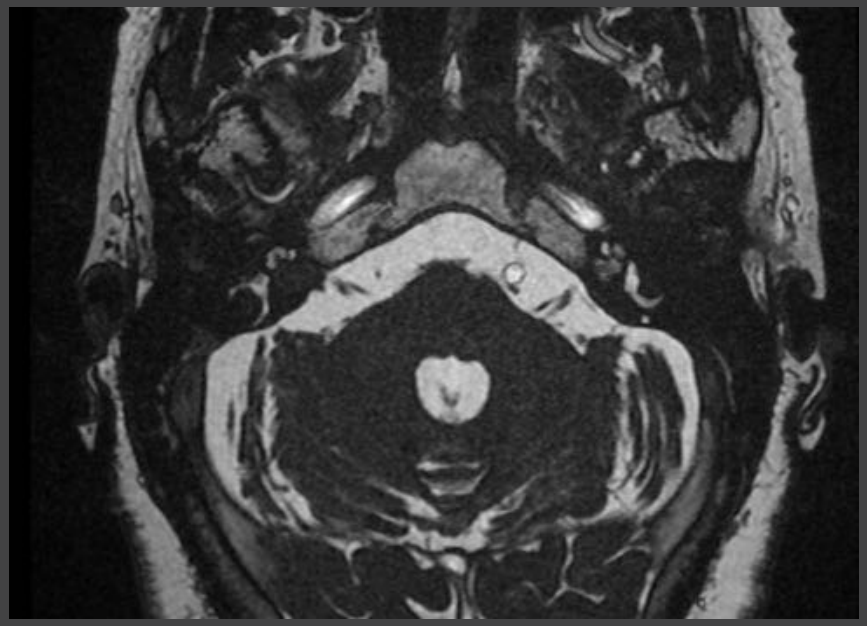

T2

Flair

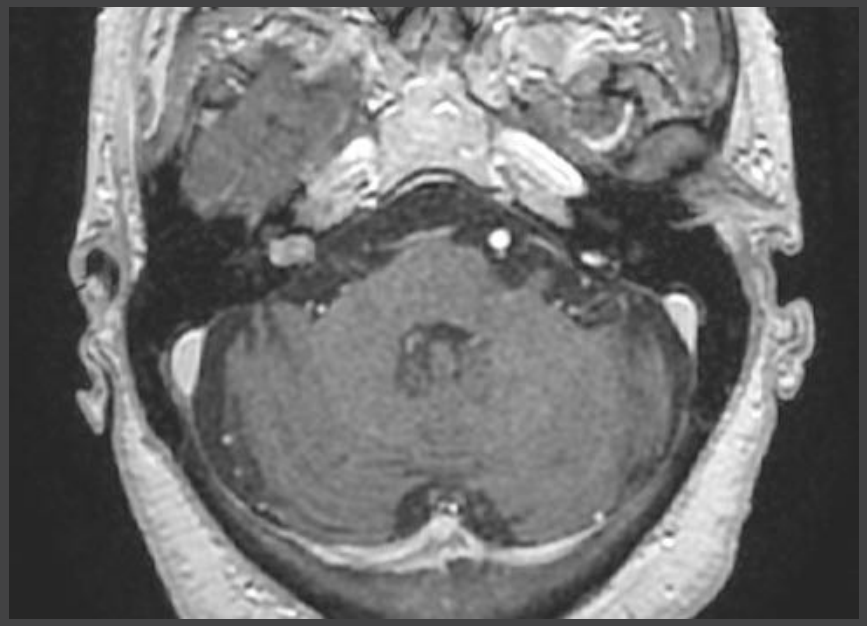

T1 con contraste

T2

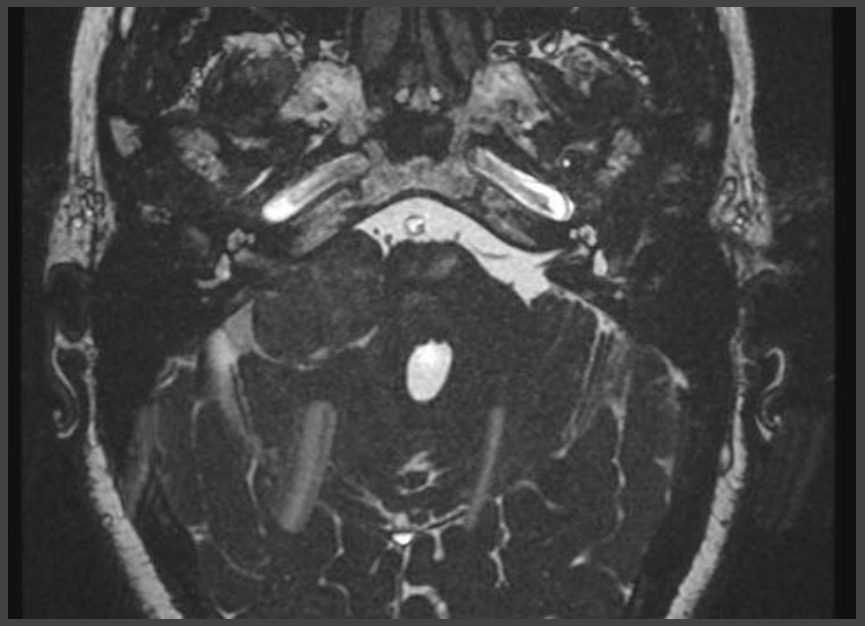

T2

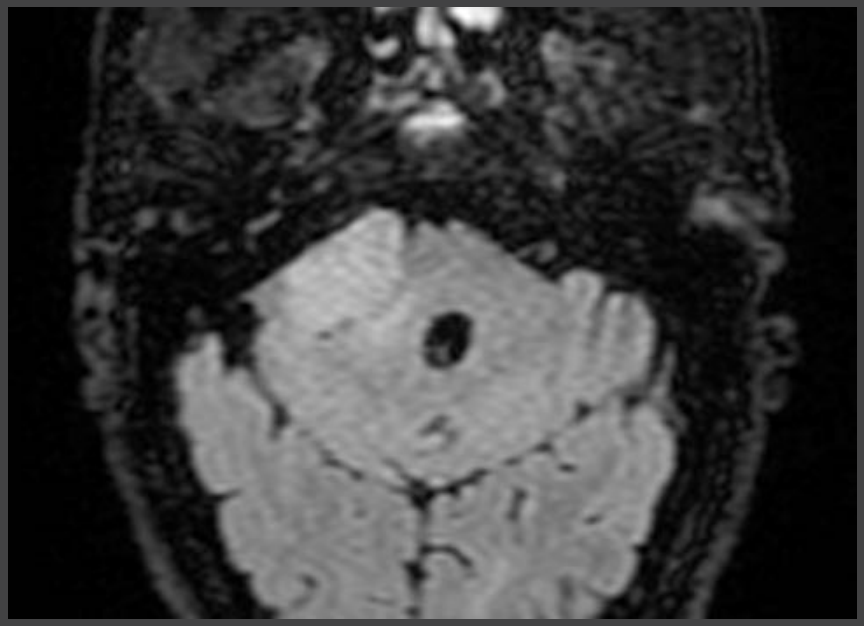

Flair

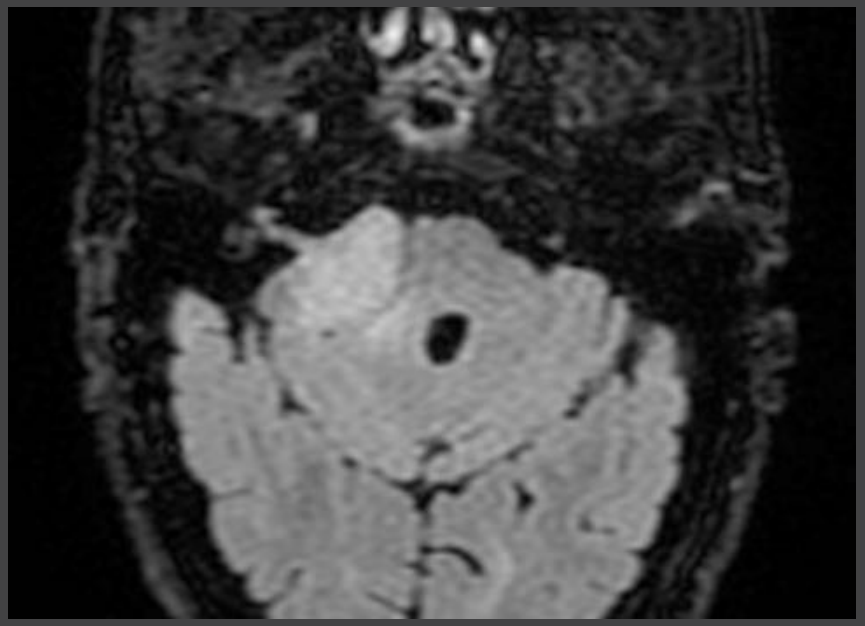

Flair

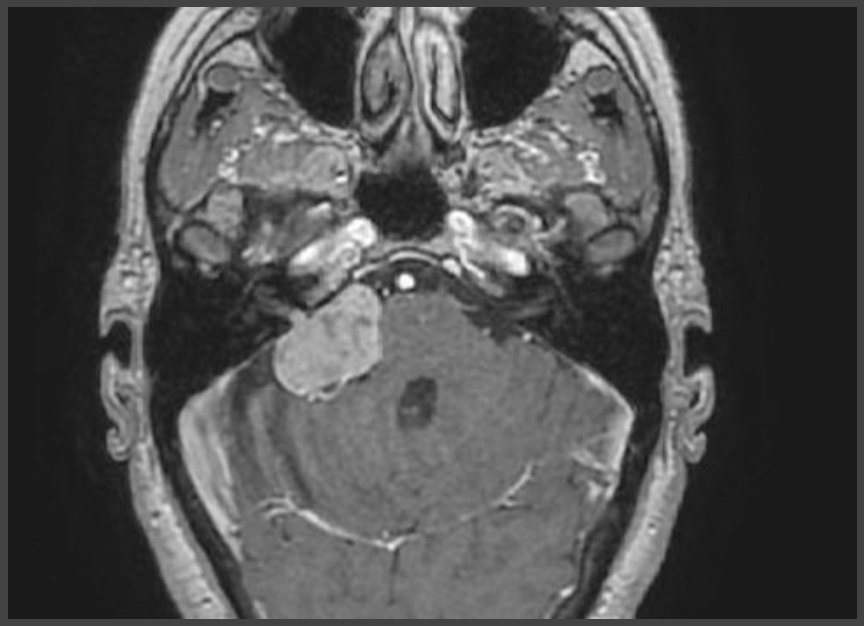

T1 con contraste

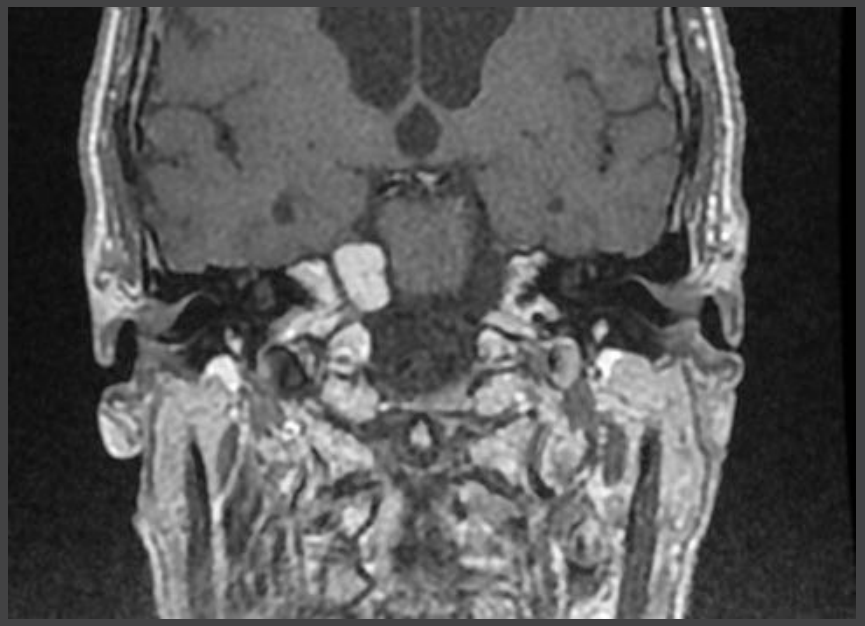

T1 con contarste

Hallazgos

- Neurinoma del paquete acústico-facial derecho intra y extracanalicular en ambos casos.
- Alteración de señal laberíntica en T2 con áreas extensas de disminución de señal.
- Alta señal en Flair.
- T1 sin contraste tenue aumento de señal laberíntica, tanto anterior como posterior.
- T1 con contraste no existe realce laberíntico.

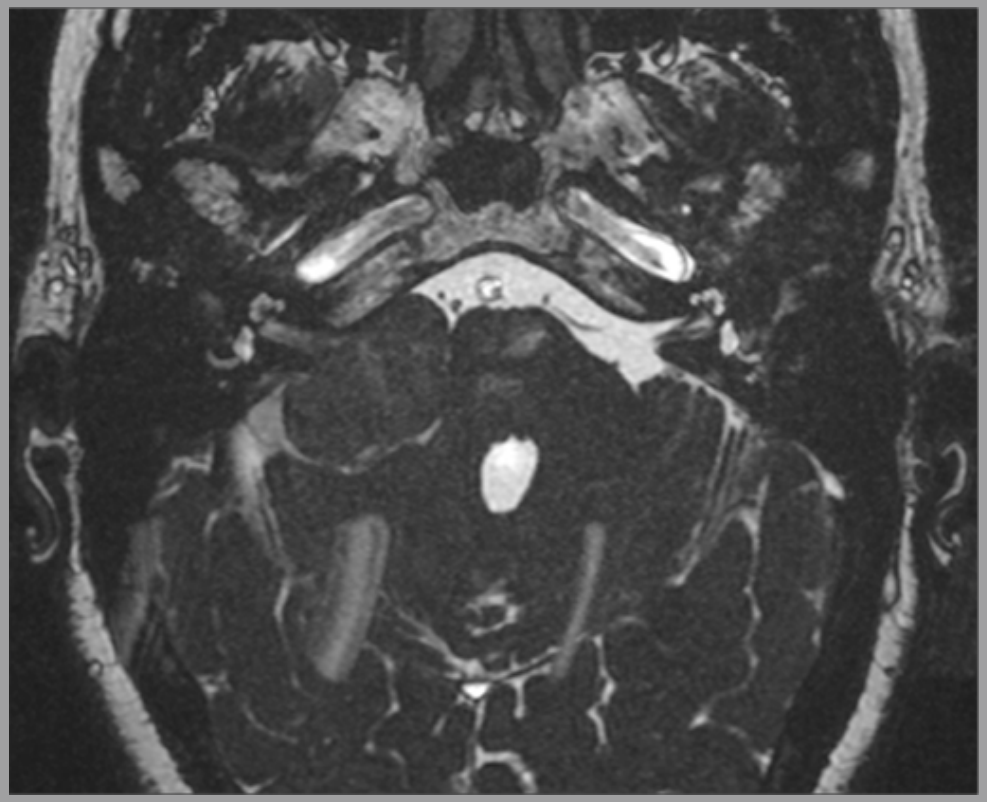

Diagnóstico

- Neurinoma del paquete acústico-facial derecho en ambos pacientes con alteración difusa en la composición del líquido perilinfático con alto contenido proteico.
- Estos hallazgos se observan en neurinomas que bloquean el CAI.
- No existe realce patológico laberíntico.

INSTITUTS GUIRADO

- Paciente de 56 años de edad con síndrome vertiginoso y acúfenos.
- Se solicita estudio de RM para valoración paquete acústico facial .

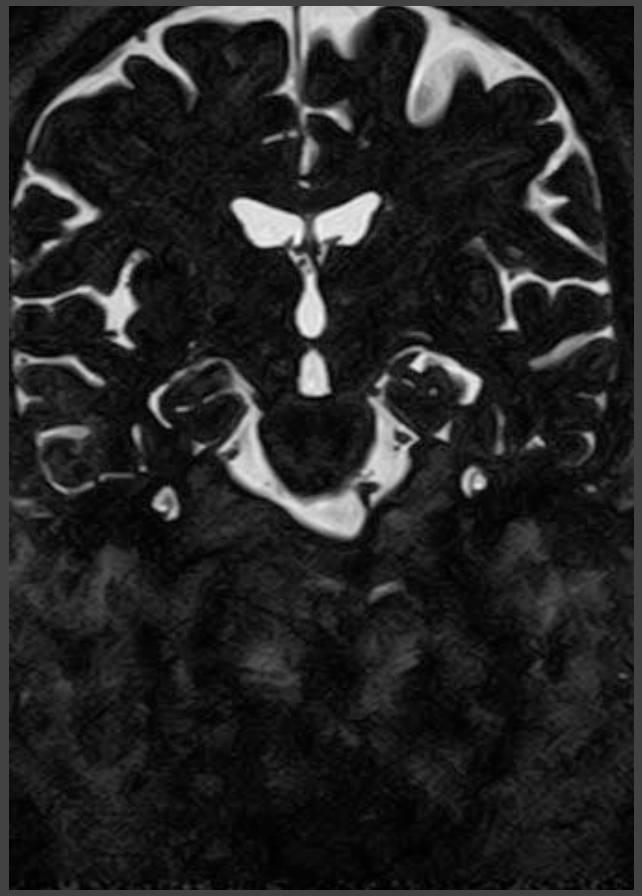

T2

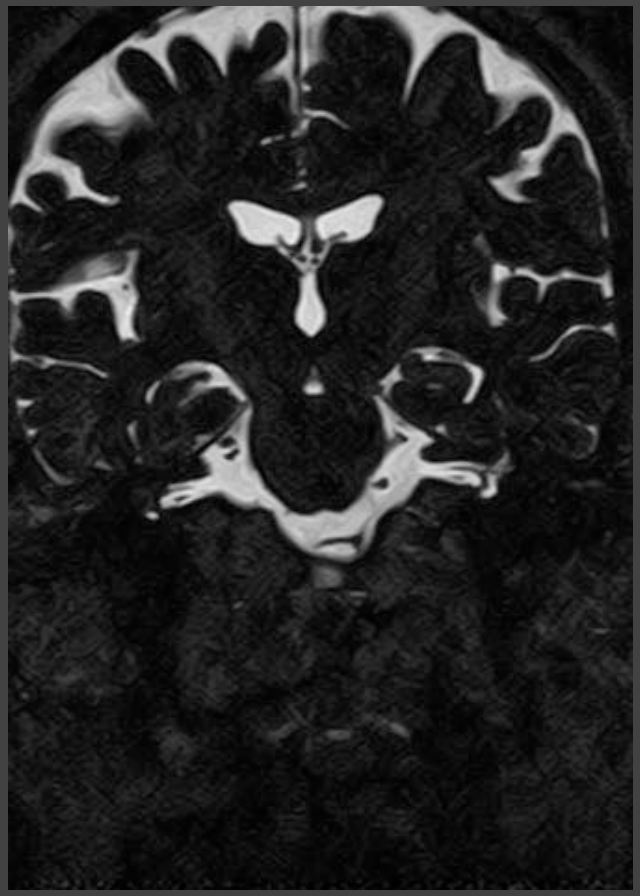

T2

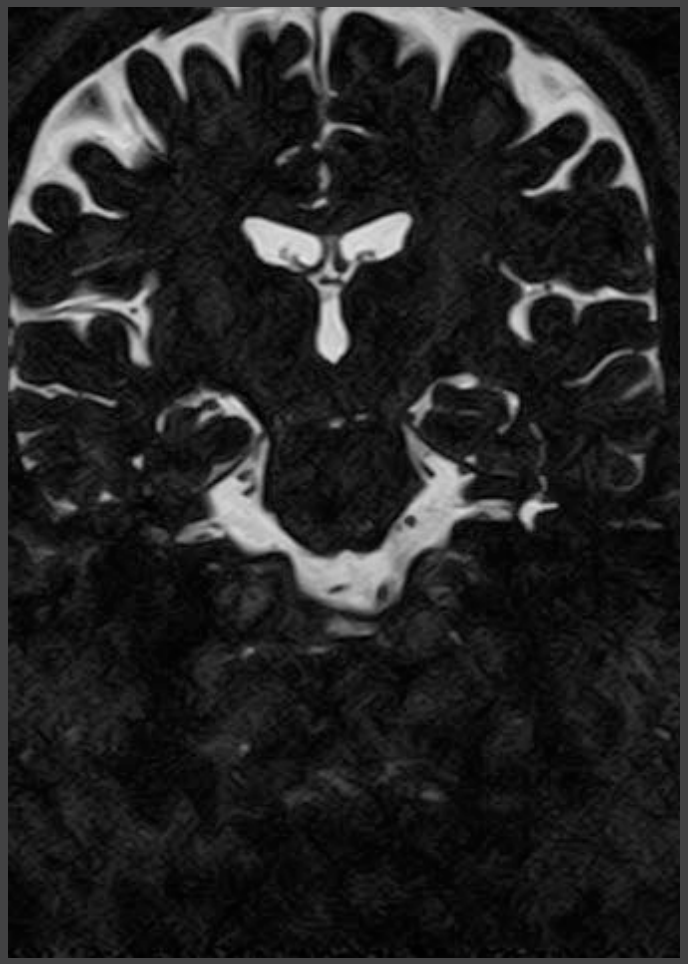

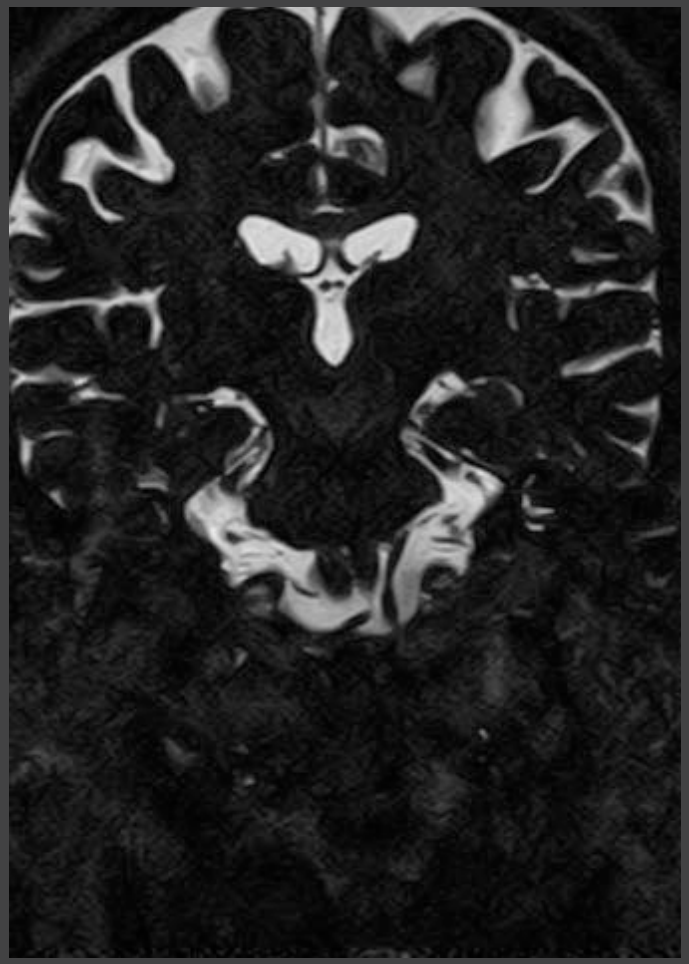

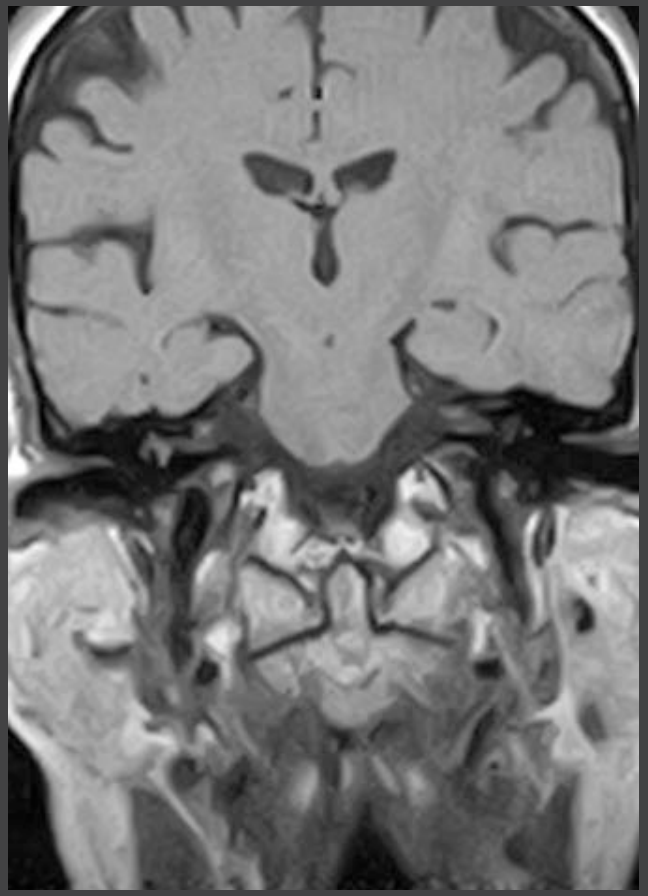

T1 sin contraste

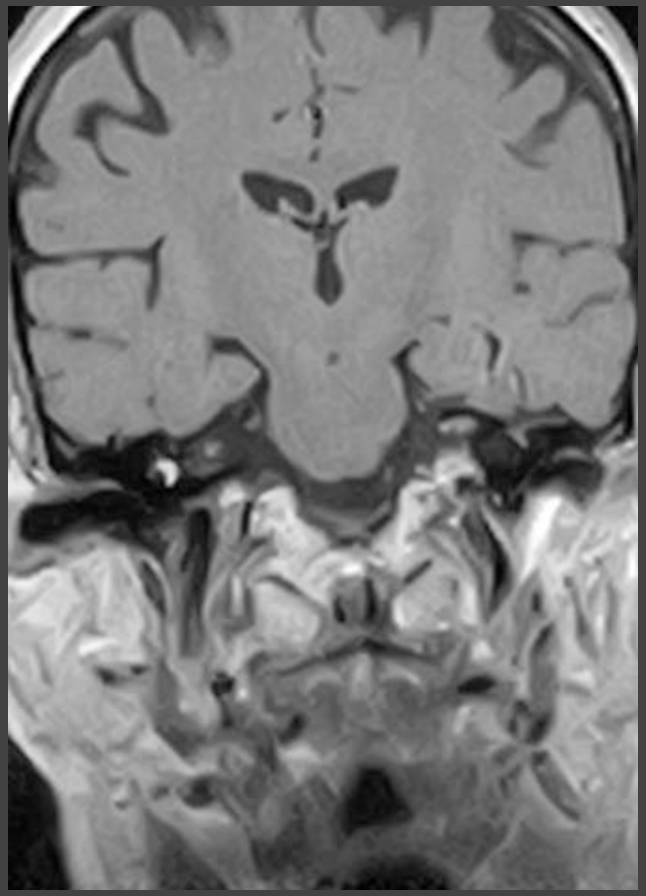

T1 con contraste

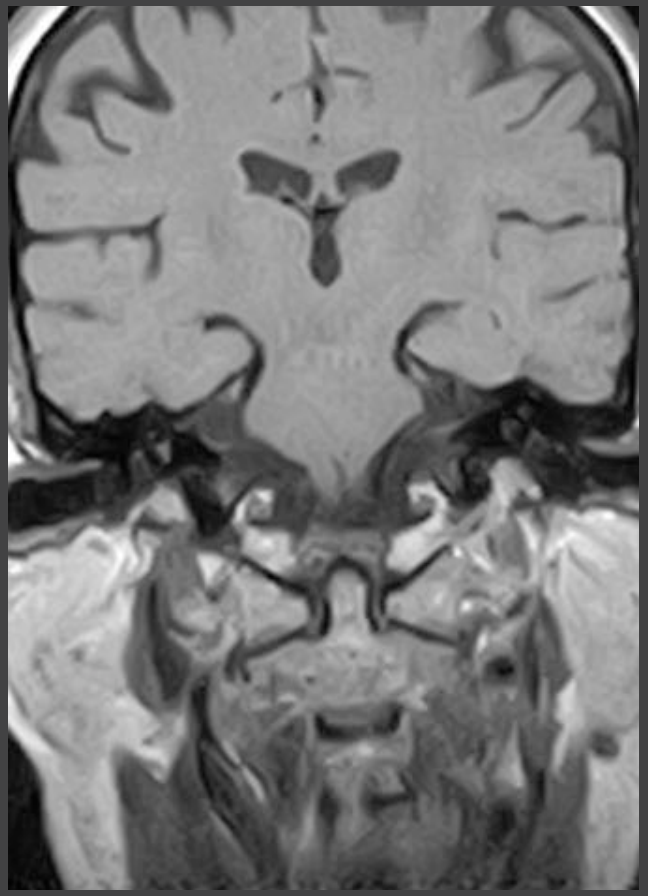

T1 sin contraste

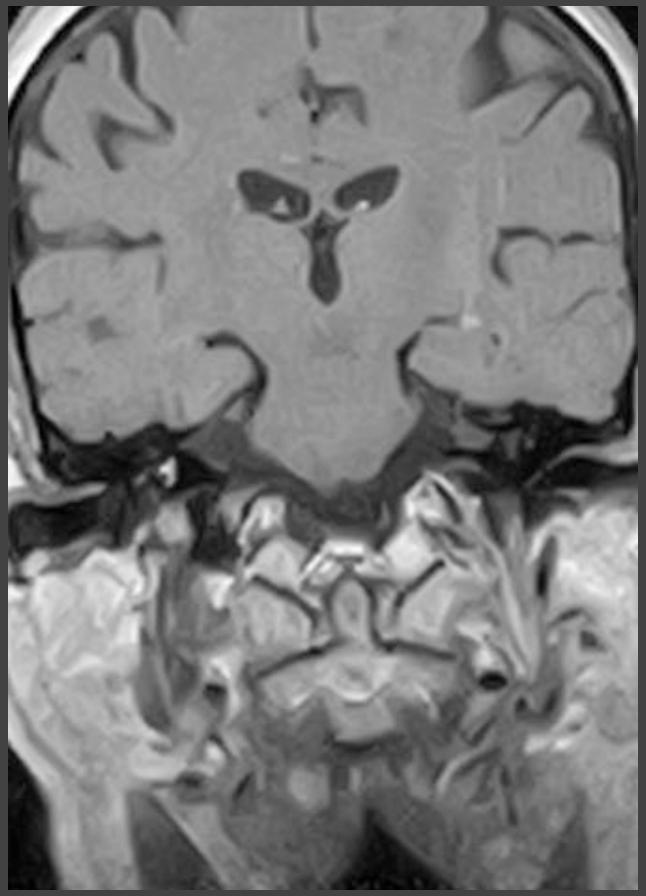

T1 con contraste

Hallazgos

- Paquete acústico-facial derecho normal.
- Alteración de señal laberíntica posterior, vestíbulo fundamentalmente, en T2 con áreas de disminución de señal.
- T1 sin contraste tenue incremento de señal del laberinto posterior.
- T1 con contraste realce intenso focal del laberinto posterior.

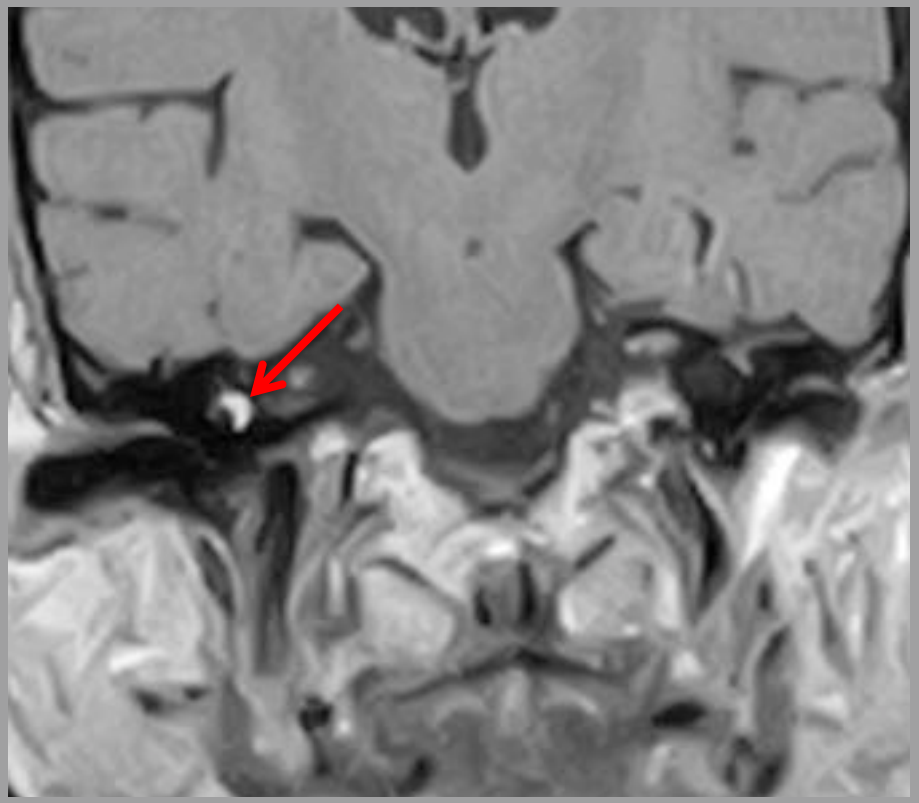

Diagnóstico

- Neurinoma intralaberíntico con compromiso fundamentalmente del vestíbulo.